

# Standards in der Perinatalmedizin – Dopplersonographie in der Schwangerschaft

DEGUM III, Deutsche Gesellschaft für Perinatale Medizin,  
Arbeitsgemeinschaft für materno-fetale Medizin,  
Board für Pränatal- und Geburtsmedizin,  
Ergebnisse der Arbeitstagung der Standard-Kommission  
vom 12. 1. 2002 in München

## Mitglieder der Standardkommission

PD Dr. M. Gonser, Wiesbaden  
Prof. Dr. D. Grab, Ulm  
PD Dr. K. Hecher, Hamburg  
Prof. Dr. A. Rempfen, Schwäbisch Hall  
Prof. Dr. KTM Schneider, München  
PD Dr. T. Schramm, München  
PD Dr. H. Steiner, Salzburg  
Prof. Dr. K. Vetter, Berlin  
Prof. Dr. J. Voigt, Kaiserslautern  
PD Dr. J. Wisser, Zürich

Deutsche Gesellschaft für Perinatale Medizin,  
AG für materno-fetale Medizin, DEGUM III,  
Board für Pränatal- und Geburtsmedizin

## Präambel

Die antepartuale Dopplersonographie (DS) ist eine der nichtinvasiven Methoden zur Diagnostik einer Gefährdung von Mutter und Fet in der Schwangerschaft. Sie ermöglicht eine Beurteilung der Blutströmung in Gefäßen, die für die Schwangerschaft von entscheidender Bedeutung sind. Der gezielte Einsatz der DS in Risikokollektiven ermöglicht eine signifikante Verringerung der fetalen und perinatalen Morbidität und Mortalität [8,10]. Die vorliegenden wissenschaftlichen Ergebnisse waren Veranlassung, dopplersonographische Untersuchungen bei gegebenen Indikationen in die Mutterschaftsrichtlinien aufzunehmen [10]. Voraussetzung zum klinischen Einsatz der Dopplersonographie sind eingehende Kenntnisse in der Sonomorphologie und Pathophysiologie der Einheit von Mutter, Plazenta und Fet sowie Grundkenntnisse in der Einschätzung der diagnostischen und klinischen Wertigkeit der Methode [11].

## Grundlagen der Dopplersonographie

Ausgehend von der „continuous wave“-Technik (cw-Doppler), mit der Blutströmungssignale aus unterschiedlich tiefen Gefäßgebieten erhalten werden können, ermöglicht die Weiterentwicklung über die gepulste Dopplertechnik parallel zum B-Bild (Duplex-Verfahren) wie auch die Farbcodierung die tiefen- und ortsselektive Aufzeichnung von Blutströmungen von Mutter und Fet. Gefäßgebiete von klinischer Relevanz z. B. bei Mangelversorgung sind die Aa. uterinae, die Nabelschnurgefäße, die fetale Aorta, die Aa. cerebri mediae und der Ductus venosus. Das Dopplersonogramm zeigt den zeitlichen Verlauf von Blutströmungsgeschwindigkeiten im untersuchten Gefäßabschnitt. Die Genauigkeit der Bestimmung von absoluten und relativen Strömungsgeschwindigkeiten ist abhängig vom Insonationswinkel, der Sendefrequenz und der Länge des Dopplerfensters.

## Technik

### Kontinuierlicher (cw) Doppler

Sende- und Empfangskristalle arbeiten getrennt, aber gleichzeitig und kontinuierlich. Der cw-Doppler kann hohe Dopplerfrequenzen ohne Einschränkung erfassen. Eine Selektion spezifischer Messbereiche (Tiefenselektion) und gleichzeitige B-Bild-Darstellung ist nicht möglich. Der klinische Einsatz ist mittlerweile im Wesentlichen auf die fetale Echokardiographie beschränkt.

### Gepulster (pw) Doppler

Zum Senden und Empfangen wird derselbe Kristall im Wechsel verwendet. Beim so genannten Duplex-Verfahren wird die synchrone Darstellung von Doppler- und Real-time-B-Bild ermöglicht. Vorteil der gepulsten Doppler-Methode ist, dass durch Einstellung bestimmter Empfangszeiten ein Dopplerfenster, das so genannte „sample volume“, in definierter Tiefe eingestellt werden kann. Unter zusätzlichem Einsatz des B-Bildes ist es so mög-

lich, gezielt ein interessierendes Gefäß zu selektieren und dort die Blutströmung zu registrieren. Zwischen den einzelnen Schallpulsen mit Pulsrepetitionsfrequenzen (PRF) von 2–8 kHz wird das Schallecho empfangen. Hohe Blutströmungsgeschwindigkeiten mit entsprechend hohen Dopplerfrequenzen verlangen eine hohe PRF. Physikalisch sind mit dem gepulsten Verfahren nur Dopplerfrequenzen bis zur Hälfte der PRF (der so genannten Nyquist-Frequenz) eindeutig bestimmbar. Bei Überschreiten dieser Grenzfrequenz, d. h. bei sehr hohen Strömungsgeschwindigkeiten wie z. B. im Herzen oder im Ductus arteriosus Botalli, werden diese schnellen Strömungen fehlinterpretiert und fälschlicherweise im Rückwärtskanal dargestellt (Aliasing).

### Farbcodierte Dopplersonographie

Die Farbcodierung erlaubt die Visualisierung von Strömungsrichtung und Geschwindigkeitsverteilung im B-Bild. Sie erleichtert dadurch die Identifizierung spezifischer Gefäße, z. B. der Aa. uterinae, und insbesondere das Auffinden kleiner Gefäße.

Anstatt Geschwindigkeit und Richtung kann auch die Amplitudenfläche des Dopplerspektrums farbig dargestellt werden. Damit ist eine richtungsindifferente, aber dafür komplette Erfassung von Strömungen in farbcodierter Darstellung möglich („Angiomode“, „Power Doppler Imaging“). Eine hämodynamische Strömungsanalyse ist jedoch weiterhin nur über die konventionelle Dopplertechnik mit Darstellung eines Dopplersonogramms möglich.

### Messtechnik

#### Allgemeine Voraussetzungen

Eine valide dopplersonographische Untersuchung sollte unter mütterlichen Ruhebedingungen stattfinden. Äußere Einflüsse wie Vena-cava-Syndrom, kreislaufwirksame Substanzen wie Beta-Sympathomimetika müssen bei der Interpretation berücksichtigt werden. Auf der fetalen Seite sind Ruhebedingungen (keine Atem- bzw. grobe Körperbewegungen) zu beachten. Bei Tachykardie des Feten kommt es unter anderem zu einer Verkürzung der Diastole und damit zu relativ höheren enddiastolischen Strömungsgeschwindigkeiten.

#### Gefäßwandfilter

Der Gefäßwandfilter dient der Unterdrückung von niederfrequenten Gefäßwandbewegungen. Er sollte möglichst niedrig ( $\leq 100$  Hz bei einer Sendefrequenz von  $\geq 4$  MHz) gewählt werden, da sonst bei niedrigen diastolischen Blutströmungsgeschwindigkeiten ein diastolischer Signalverlust und damit fälschlicherweise der Eindruck eines diastolischen Flussverlustes entstehen kann.

#### Winkel

Der Insonationswinkel sollte sowohl für qualitative als auch für quantitative Messungen möglichst klein gewählt werden und  $60^\circ$  nicht überschreiten, um Messfehler gering zu halten.

#### Dopplerfenster (sample volume)

Das Dopplerfenster soll gefäßdeckend platziert werden.

### Skalierung

Zur Verringerung von Ablesefehlern sollte die Skalierung auf dem Bildschirm so gewählt werden, dass die Darstellung des Dopplersonogramms möglichst formatfüllend ist.

### Gefäßwahl

Die in den Mutterschaftsrichtlinien aufgeführten anamnestischen Risiken veranlassen zunächst die Untersuchung im uteroplazentaren Strombett (Aa. uterinae). Bei Befundrisiken stehen die Messungen in den Umbilikalarterien im Vordergrund. Die Blutströmungsanalyse in der Aorta fetalis ist sinnvoll, jedoch wegen der Winkelproblematik häufig mit Fehlern behaftet. Bei pathologischem Blutströmungsmuster in der A. umbilicalis ist die zusätzliche Dopplersonographie in der schallkopfnahen A. cerebri media indiziert.

### Indizes und Messzyklen

In der Praxis haben sich die Messung des Resistance Index (RI), der A/B-Ratio und des Pulsatilitätsindex (PI) bewährt. Die Vorteile der ineinander überführbaren Indizes RI bzw. A/B-Ratio (s. Abb. 1) liegen in ihrer einfachen Bestimmbarkeit, der hohen Reproduzierbarkeit und der geringen Inter- und Intra-observer-Variabilität.

Das Dopplersignal sollte bei optimaler Geräteeinstellung über mehrere Zyklen hinweg uniform sein. Eine Mittelung von 3–5 Zyklen kann die Reproduzierbarkeit erhöhen.

### Messdauer und Schallintensität

Bei indizierten Untersuchungen soll im Interesse der Sicherheit die Schallintensität begrenzt werden; dazu muss die niedrigst mögliche Sendeleistung eingesetzt werden (ALARA-Prinzip: „As low as reasonably achievable“), die mit einer für die Diagnostik ausreichenden Wiedergabe vereinbar ist. Die Messdauer soll kurz sein oder fraktioniert werden. Der vom Gerät automatisch angezeigte „thermische Index“ (TI) sollte unter 1 liegen.

Die Sendeleistung („gain“) sollte bei möglichst niedriger Ausgangseinstellung so gewählt werden, dass die Hüllkurve visuell eindeutig erkennbar ist. Um dies zu optimieren, kann das B-Bild im Duplex-Modus „eingefroren“ werden.

### Dokumentation

Folgende Schwangerschaftsbefunde und Daten sollen dokumentiert werden: die Indikation zur Dopplersonographie, das Gestationsalter, mindestens ein Indexwert (z. B. RI), eine Abbildung des Dopplersonogramms der untersuchten Gefäße. Ferner soll eine Bewertung und Interpretation der Befunde vorgenommen werden.

### Signalanalyse

Die Analyse kann auditiv, visuell und metrisch erfolgen. Für die metrische Analyse kann das **gesamte Dopplersonogramm** bzw. dessen **Hüllkurve** verwandt werden.

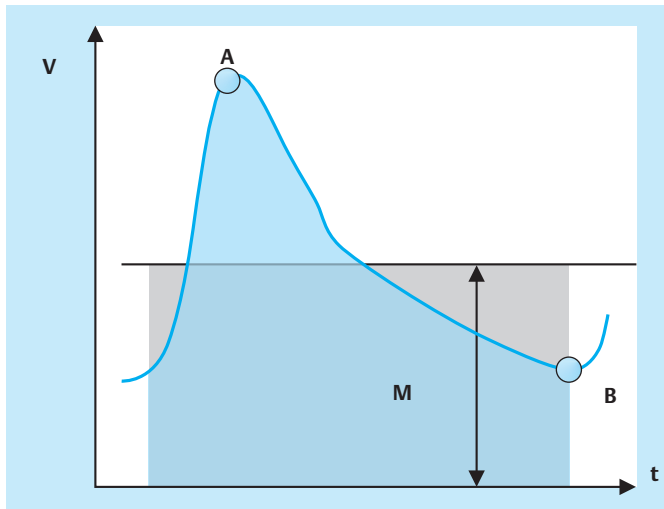


Abb. 1 Formeln und Messstreckenabgriffe für den Resistance Index, den Pulsatilitätsindex und die A/B-Ratio (A = systolische, B = enddiastolische, M = mittlere Maximalgeschwindigkeit).

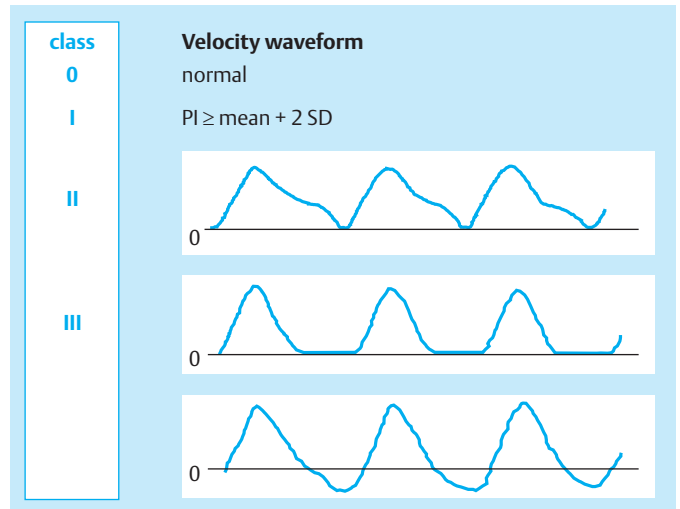


Abb. 2 Visuelle Einteilung der diastolischen Hüllkurve in Blutflussklassen: BFC 0 = positive Blutströmung während des Herzzyklus und normaler PI, BFC I = positive Blutströmung während des Herzzyklus und  $PI \geq 2 SD$ , BFC II = Verlust der enddiastolischen Geschwindigkeiten, BFC III = Abwesenheit positiver Blutströmung während des größten Teils der Diastole und/oder diastolische Blutströmungsumkehr (nach Laurin [5]).

### Hüllkurvenanalyse

Die Hüllkurve stellt die maximale Dopplershiftfrequenz im zeitlichen Verlauf dar. Diese lässt sich bei pulsativer Blutströmung sowohl **qualitativ** als auch **quantitativ** auswerten.

Für jedes Gefäß gibt es charakteristische Hüllkurvenmuster. Das Verhältnis zwischen systolischen und diastolischen maximalen Shiftfrequenzen kann visuell (Abb. 2) [5] bzw. metrisch (Indizes, s. Abb. 1) erfasst werden. Weitere Veränderungen der Hüllkurve wie die frühdiastolische Inzisierung (Notch) erfolgen überwiegend visuell, beeinflussen aber auch den PI. Bei bekanntem Insonationswinkel können absolute Maximalgeschwindigkeiten und deren Mittelwerte berechnet werden.

### Gesamtspektrum-Analyse

Diese kann ebenfalls qualitativ wie quantitativ erfolgen. Qualitativ ist über eine Beurteilung des Dopplerspektrums z. B. die Größenausdehnung eines Spektralfensters (Reduktion niedriger Frequenzanteile) feststellbar. Quantitativ können bei zusätzlicher Bestimmung des Gefäßquerschnittes Flussvolumina pro Zeiteinheit bestimmt werden.

## Gefäße

### Aa. uterinae

Die bisherigen Erfahrungen zeigen, dass die maternoplazentaren Strömungsverhältnisse am aussagekräftigsten durch Messungen in den Aa. uterinae wiedergegeben werden. In diesem Gefäßgebiet haben sich qualitative Analysen bewährt (Indizes und Notch). Die Blutströmungsverhältnisse sind abhängig vom Sitz der Plazenta und vom Gestationsalter. Das Verhältnis von systolischen zu diastolischen Strömungsgeschwindigkeiten ist bei lateralisiertem Plazentasitz im gleichseitigen Uteringefäß in der Regel niedriger. Ein Notch kann physiologischerweise bis zum

Abschluss der 24. Schwangerschaftswoche (Ende der Trophoblastinvasion) persistieren. Danach treten insbesondere im 3. Trimenon keine wesentlichen gestationsalterabhängigen Veränderungen des Strömungsmusters mehr auf (Abb. 3).

Das Persistieren eines bilateralen Notch-Phänomens bis über 20 oder sogar 24 SSW hinaus bzw. eine fehlende Impedanzerniedrigung in den uterinen Gefäßen geben Hinweise auf eine plazentare Minderdurchblutung, gestörte Trophoblastinvasion und damit drohende Präeklampsie und Hypotrophie.

### Umbilikalgefäße

Die Blutströmung in den Nabelschnurarterien spiegelt summarisch die Perfusionsverhältnisse im plazentaren Strombett wider. In der klinischen Praxis werden die Strömungsverhältnisse qualitativ beurteilt. Im Verlauf der Schwangerschaft nimmt der Anteil der diastolischen Blutströmungsgeschwindigkeiten relativ zu. Ab dem 2. Trimenon findet sich physiologischerweise eine diastolische Vorwärtsströmung.

Als pathologisch gilt die Abnahme der diastolischen Blutströmungsgeschwindigkeiten (z. B.  $RI \geq 90$ . bzw. 95. Perzentile) bis hin zum diastolischen Null- bzw. Rückwärtsfluss (ARED flow = absent or reversed enddiastolic flow). Pathologische Befunde in einer Nabelschnurarterie sollten Veranlassung zu erweiterter Diagnostik an Fet und Plazenta sein.

### A. cerebri media

Während im 2. Trimenon das Verhältnis der enddiastolischen zu den systolischen Maximalgeschwindigkeiten annähernd konstant bleibt, steigen ab 36 SSW die diastolischen Blutströmungsgeschwindigkeiten an (Termineffekt). Ein diastolischer Strömungsverlust kann im Gegensatz zu den Aa. umbilicales und zur fetalen Aorta auch in der 2. Schwangerschaftshälfte physiologischerweise auftreten. Die Analyse absoluter Blutströmungs-

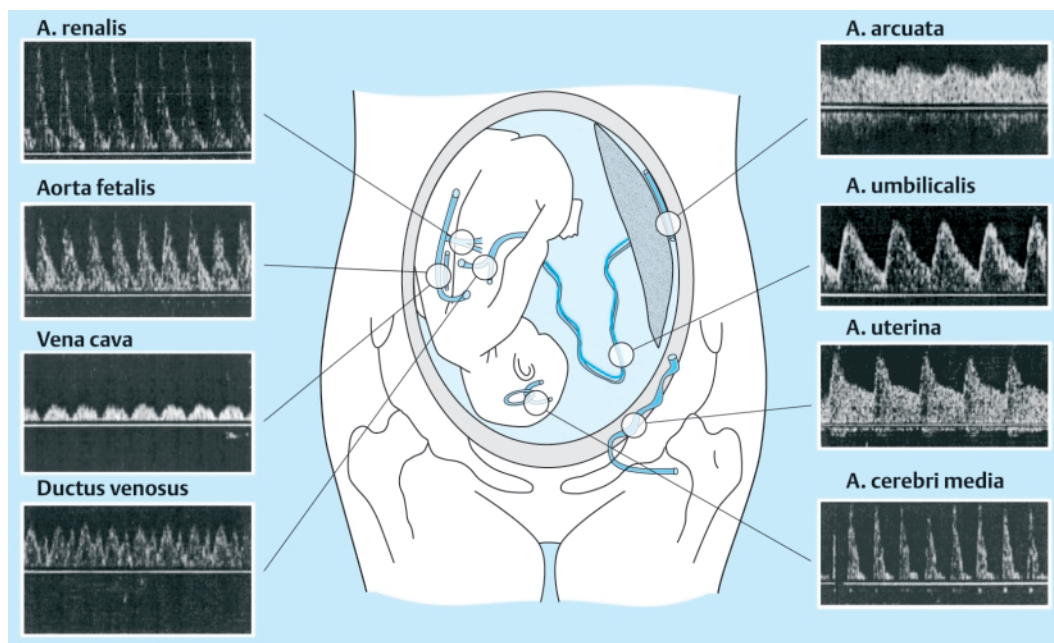


Abb. 3 Physiologische Dopplersonogramme in uteroplazentaren und fetalen Gefäßen.

geschwindigkeiten ist möglich, bleibt jedoch speziellen Fragestellungen (Anämie) vorbehalten. Die Zunahme der diastolischen Blutströmung mit Absinken der Widerstandsindizes unterhalb der 5. bis 10. Perzentile gilt als pathologisch. Diese Umverteilung kann die Zentralisation des fetalen Kreislaufs z. B. als Ausdruck einer Hypoxämie reflektieren. Im Regelfall besteht dann gleichzeitig eine verminderte diastolische Strömung in den Umbilikalarterien und in der Aorta.

### Aorta fetalis

Ab dem 2. Trimenon findet sich physiologischerweise eine diastolische Vorwärtsströmung. Im 3. Trimenon entwickelt sich zunehmend ein frühdiastolischer Frequenzverlust bis hin zu einer frühdiastolischen Inzisur (Notch). Die mittlere Strömungsgeschwindigkeit nimmt im Verlauf der Schwangerschaft zu und bleibt ab 36 SSW annähernd konstant. Als pathologische Muster gelten die Abnahme der diastolischen Blutströmung (z. B. RI > 90. bzw. 95. Perzentile) bis hin zum ARED flow. Die Messungen der absoluten Blutströmungsgeschwindigkeiten ist möglich, bleibt jedoch speziellen Fragestellungen (Anämie) vorbehalten.

### Venöse Gefäße

Bei pathologischen Befunden im arteriellen System können die präkardialen Venen (Vena cava, Ductus venosus, Venae hepaticae) und die Vena umbilicalis zur weiterführenden Diagnostik herangezogen werden [2,4]. Pathologische Strömungsmuster sind gekennzeichnet durch eine Zunahme der Pulsatilität in den herznahen Venen und das Auftreten atemunabhängiger Pulsationen in der Nabelschnurvene.

### Bewertungskriterien

Pulsatility Index für Venen (PIV), Resistenzindex für Venen (RIV) [12].

*Vena umbilicalis*: normal: nicht-pulsatile, kontinuierliche Strömung; pathologisch: pulsatile Dopplersonogramm.

*Ductus venosus*: PIV, RIV und positive oder fehlende bis retrograde Blutströmung während der Vorhofkontraktion (A-Welle).

### Indikationen

#### Mutterschaftsrichtlinien

Die in den Mutterschaftsrichtlinien [9] festgelegten Indikationen zur Doppleruntersuchung sind:

- Verdacht auf intrauterine Wachstumsretardierung
- schwangerschaftsinduzierte Hypertonie/Präeklampsie/ (Eklampsie)
- Zustand nach Mangelgeburt/intrauterinem Fruchttod
- Zustand nach Präeklampsie/Eklampsie
- Auffälligkeiten der fetalen Herzfrequenz
- Begründeter Verdacht auf Fehlbildung/fetale Erkrankung
- Mehrlingsschwangerschaften mit diskordantem Wachstum
- Abklärung bei Verdacht auf Herzfehler/Herzkrankungen

### Intrauterine Wachstumsretardierung

Durch die Dopplersonographie der Arteria umbilicalis können nur pathologische vaskuläre Veränderungen, die eine Erhöhung von Impedanz und Strömungswiderstand in Nabelschnur und Plazenta bewirken, erkannt werden. Eine fetale Wachstumsretardierung aufgrund einer Plazentafunktionsstörung geht mit einer Unterversorgung und Stresssituation des Feten einher. Bei Progression löst die zunehmende Hypoxämie eine bevorzugte Durchblutung von Gehirn, Myokard und Nebennieren aus. Diese Kreislaufzentralisation kann als Adaptations- und Kompensationsmechanismus angesehen werden. Dadurch ist der Fetus in der Lage, seine zentrale Versorgung noch über einen gewissen Zeitraum stabil zu halten.

Veränderungen der venösen Blutströmungskurven kündigen die Grenze der Kompensationsmechanismen und ein drohendes

Herzversagen aufgrund einer myokardialen Überlastung oder Hypoxie an.

### Erweiterte Indikationen

Präexistente gefäßrelevante maternale Erkrankungen wie Hypertonie, Nephropathie, Diabetes mellitus, Autoimmunerkrankungen und Gerinnungsstörungen.

### Screeninguntersuchungen

Die vorliegenden randomisierten Studien der fetalen Gefäße zeigen zum gegenwärtigen Zeitpunkt keinen Nutzen eines dopplersonographischen Screenings im unausgewählten Kollektiv [7,8]. Neuere Untersuchungen in den Aa. uterinae schließen den Nutzen von Screeninguntersuchungen in diesem Gefäßgebiet im Nichttrisikokollektiv allerdings nicht mehr aus [6].

### Beginn der Messung

Eine dopplersonographische Untersuchung sollte aus theoretischen Sicherheitsüberlegungen erst ab der 20. SSW erfolgen (siehe [7]). Eine Ausnahme bildet der Verdacht auf eine fetale Fehlbildung.

### Vorgehen in Abhängigkeit vom Blutströmungsmuster

Unauffällige Blutströmungsmuster relativieren anamnestische Befundrisiken. Häufigkeit und Zeitabstände von Wiederholungsmessungen müssen sich nach dem zugrundeliegenden klinischen Risiko richten. Außerhalb des Referenzbereichs liegende Messwerte erfordern engmaschige Kontrollen und Zusatzdiagnostik (z. B. erweiterte sonomorphologische Diagnostik). Spätestens bei hoch pathologischen Dopplerbefunden (Blutumverteilung, ARED flow) ist die Einweisung in ein perinatologisches Zentrum erforderlich. Klinische Studien haben erkennen lassen, dass nach Auftreten eines ARED-Musters das Morbiditäts- und Mortalitätsrisiko stark ansteigt.

Das Ziel ist es, in Abhängigkeit von weiteren Gefährdungszeichen (z. B. Pathologie im venösen System bzw. CTG) die Wahl des Entbindungzeitpunktes zu optimieren, d. h. den Zeitpunkt mit den geringsten Folgeschäden zur Entbindung dieser Kinder zu finden [1,3]. Das heißt einerseits, dass zu frühe Entbindungen und Risiken extremer Prämaturität und andererseits aber auch Notfallsituationen und schwere Azidämien möglichst begrenzt werden sollen. In dieser Hinsicht stellt die Dopplersonographie des fetalen venösen Gefäßsystems in Kombination mit der Herzfrequenzüberwachung (CTG) ein wichtiges Instrument zum fetalen Monitoring dar. Prospektive randomisierte Management-Studien wie die laufende TRUFFLE-Studie sollen zeigen, ob sich dadurch das fetale Outcome verbessern lässt.

### Ausbildungsvoraussetzungen

Die Deutsche Kassenärztliche Bundesvereinigung hat in Zusammenarbeit mit der Arbeitsgemeinschaft für materno-fetale Medizin (AGMFM) die Ausbildungsvoraussetzungen für die Ermächtigung zur Dopplersonographie festgelegt [9]. Diese Voraussetzungen können erfüllt werden im Rahmen der Facharztweiterbildung bzw. durch eine 2-jährige berufsbegleitende bzw. 4-monatige ständige Beschäftigung mit der Methode. Sie können

aber auch in einem dreiteiligen Kurssystem mit Abschlussprüfung erworben werden.

### Patientensicherheit

Die bisherigen klinischen Studien haben keinen Hinweis auf eine Schädigung des Feten in vivo ergeben. Dennoch sind die Empfehlungen der Watchdog-Gruppen zu Sicherheitsüberlegungen, die rein theoretisch begründet sind – wie das ALARA-Prinzip –, als Vorsichtsmaßnahmen einzuhalten.

### Literatur

- 1 Baschat AA, Gembruch U, Harman CR. The sequence of changes in Doppler and biophysical parameters as severe fetal growth restriction worsens. *Ultrasound Obstet Gynecol* 2001; 18: 571–577
- 2 Hecher K, Campbell S, Snijders R, Nicolaides K. Reference ranges for fetal venous and atrioventricular blood flow parameters. *Ultrasound Obstet Gynecol* 1994; 4: 381–390
- 3 Hecher K, Bilardo CM, Stigter RH, Ville Y, Hackelöer BJ, Kok HJ, Senat MV, Visser GHA. Monitoring of fetuses with intrauterine growth restriction: a longitudinal study. *Ultrasound Obstet Gynecol* 2001; 18: 564–570
- 4 Kiserud T, Eik-Nes SH, Blaas HG, Hellevik LR. Ultrasonographic velocimetry of the fetal ductus venosus. *Lancet* 1991; 338: 1412–1414
- 5 Laurin J, Lingman G, Marsal K, Persson PH. Fetal blood flow in pregnancies complicated by intrauterine growth retardation. *Obstet Gynecol* 1987; 69: 895–902
- 6 Papageorghiou AT, Yu CKH, Bindra R, Pandis G, Nicolaides KH. Multi-center screening for pre-eclampsia and fetal growth restriction by transvaginal uterine artery Doppler at 23 weeks gestation. *Ultrasound Obstet Gynecol* 2001; 18: 441–449
- 7 Neilson JP. Doppler ultrasound in high risk pregnancies. In: Enkin MW, Keirse MJNC, Renfrew MJ, Neilson JP (Eds). *Pregnancy and Childbirth Module*. Oxford: Update software 1995, disk issue 1 (Cochrane database of systematic reviews)
- 8 Neilson JP, Alfrevic Z. Doppler ultrasound for fetal assessment in high-risk pregnancies (Cochrane Review). In: *The Cochrane Library*. Issue 3, 2001. Oxford: Updated Software
- 9 *Ultraschallrichtlinien*. *Dt Ärzteblatt* 1995; 92: 311–313
- 10 Westergaard HB, Langhoff-Roos J, Lingman G, Marsal K, Kreiner S. A critical appraisal in high-risk pregnancies: use of meta-analyses in evidence-based obstetrics. *Ultrasound Obstet Gynecol* 2001; 17: 466–476
- 11 Gonser M, Vetter K. Diagnostische und klinische Wertigkeit der Dopplersonographie in der Geburtshilfe. *Geburtsh Frauenheilk* 1995; 55: 605–615
- 12 DeVore GR, Horenstein J. Ductus venosus index: a method for evaluating right ventricular preload in the second trimester fetus. *Ultrasound Obstet Gynecol* 1993; 3: 338–342